

التهاب اللثة المزمن  
التهاب الأنسجة الداعمة  
التهاب الجيب الفكي المزمن

د. هيام جابر

# التهاب اللثة المزمن

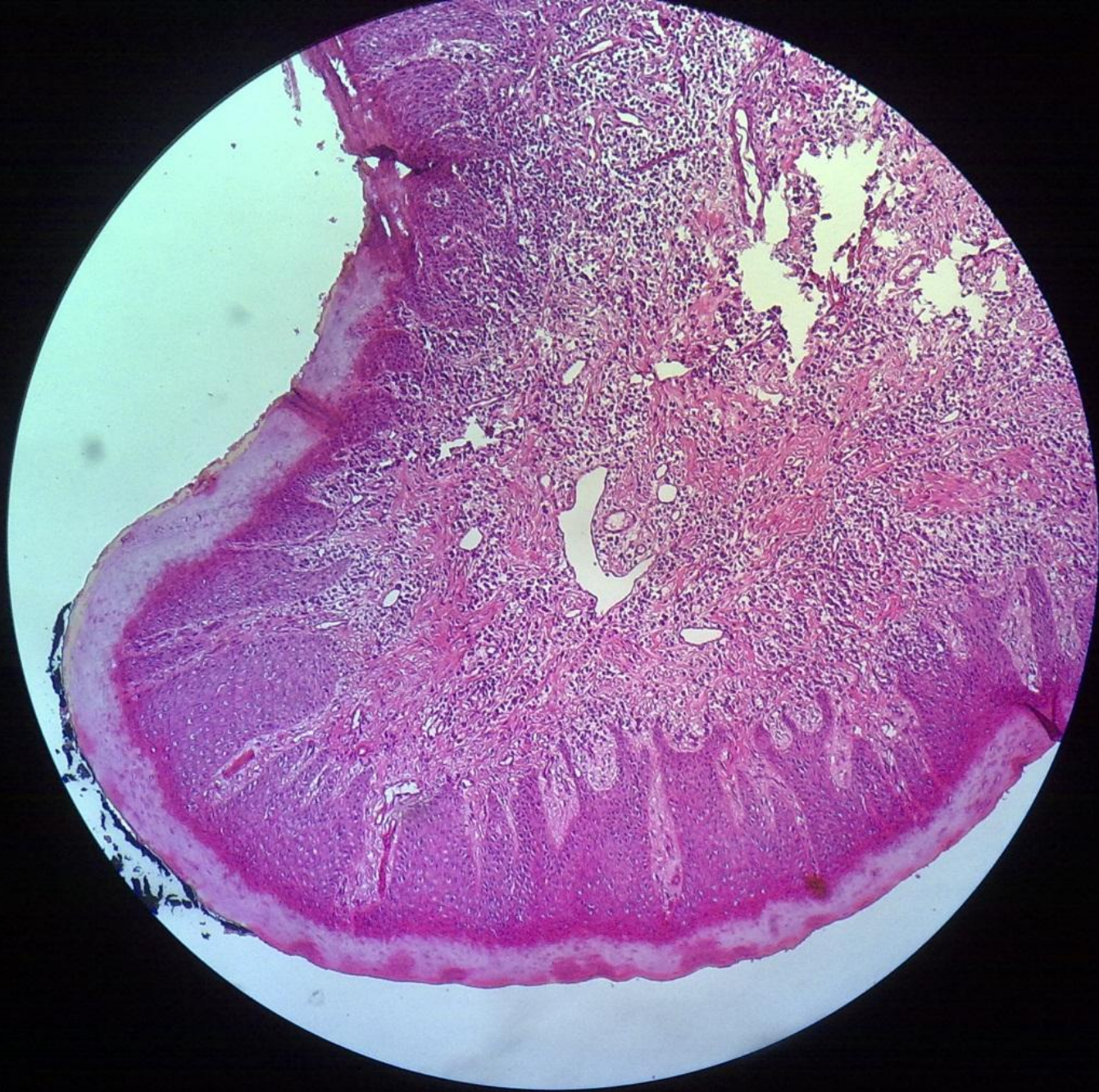## CHRONIC GINGIVITIS

- أسباب التهاب اللثة والأنسجة الداعمة :
- - أسباب موضعية :
- ١- اللويحة الجرثومية والقلح
- ٢- إهمال الصحة الفموية وانحصر الطعام
- ٣- الترميمات والتعويضات السنية السيئة
- ٤- سوء الإطباق
- ٥- المواد الكيميائية والعقاقير
- ٦- التنفس الفموي
- - أسباب عامة :
- اضطرابات التغذية والإضطرابات الهرمونية - الحمل - السكري -  
الحالة النفسية - الإنتانات النوعية .

- المظاهر السريرية :
  - تصبح اللثة حمراء -نازفة -متوذمة وتفقد المظهر المنقط
  - المظاهر النسيجية :
  - ١- النسيج الضام :
- (١) رشاحة التهابية مزمنة وخاصة تحت البشرة الميزابية يشاهد فيها أعداد كبيرة من اللمفاويات والمصوريات وبعض العدلات .
  - (٢) وذمة واحتقان في الأوعية الدموية .
  - (٣) تخرب الاليف الغرائية اللثوية .

• ٢- البشرة :

- (١) تفقد البشرة الساترة تقرنها وانتظامها وترتشح ببعض الخلايا الالتهابية وغالباً ماتتقرح .
- (٢) الارتباط البشري يبقى مكانه .
- (٣) تحديداً التهاب اللثة يقتصر على الحواف اللثوية ولا يصل إلى الرباط السنخي السني والعظم السنخي .

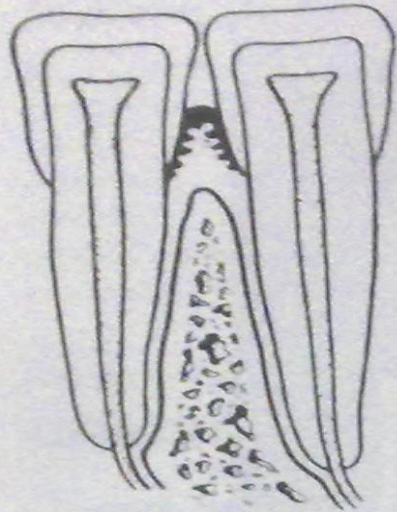


# التهاب الأنسجة الداعمة المزمن

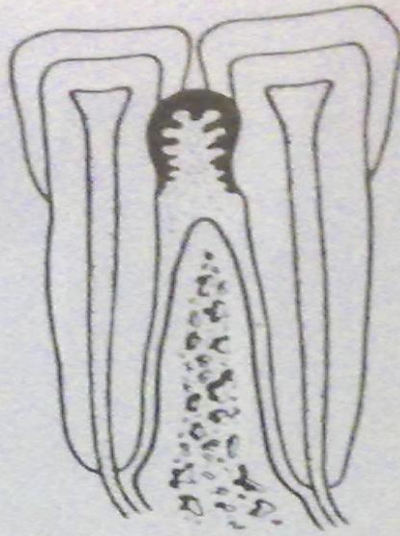
## CHRONIC PERIODONTITIS

- التغيرات المجهرية :
- ١-رشاحة التهابية مزمنة خاصة تحت البشرة المقابلة للقلح واللويحة الجرثومية .
- ٢-امتصاص النتوء السنخي :
- -شاقولي
- - أفقي
- ٣-هجرة الارتباط البشري باتجاه الذروة .
- ٤-تشكل الجيوب حول السن :
- -جيب فوق عظمي
- -جيب تحت عظمي
- ٥-تشكل لويحة وقلح تحت لثوي .
- ٦-انحسار اللثة عند هدوء الحالة الإلتهابية .

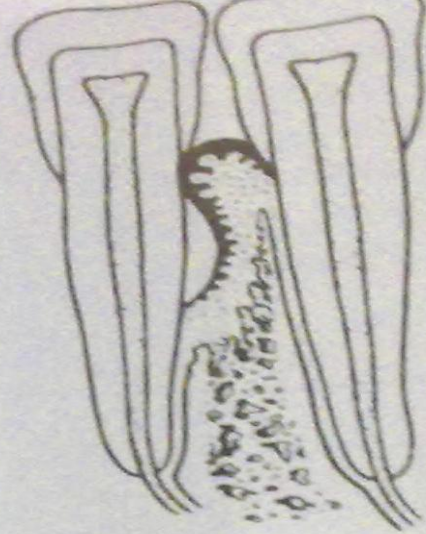




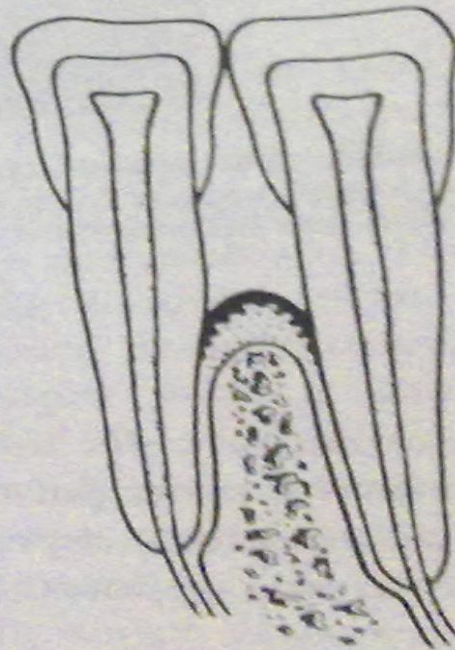
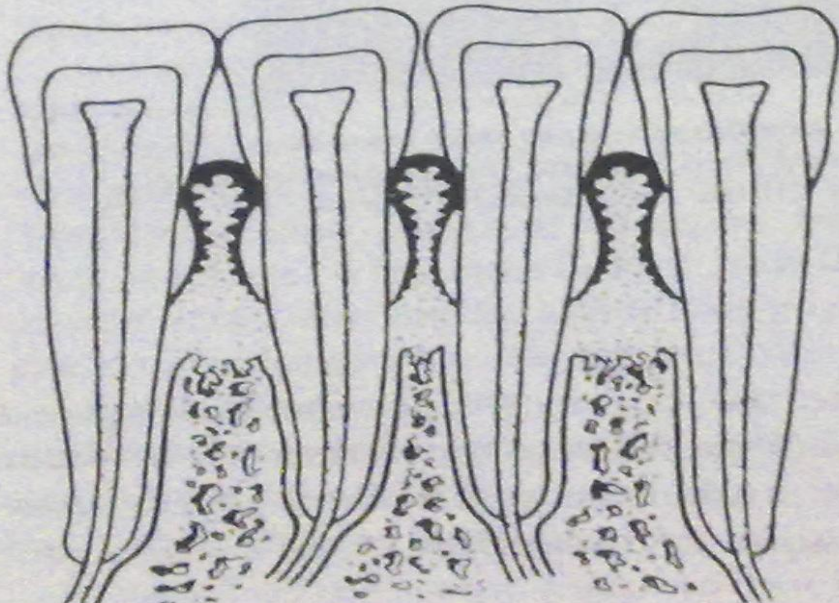
Normal supporting tissues



False pocket

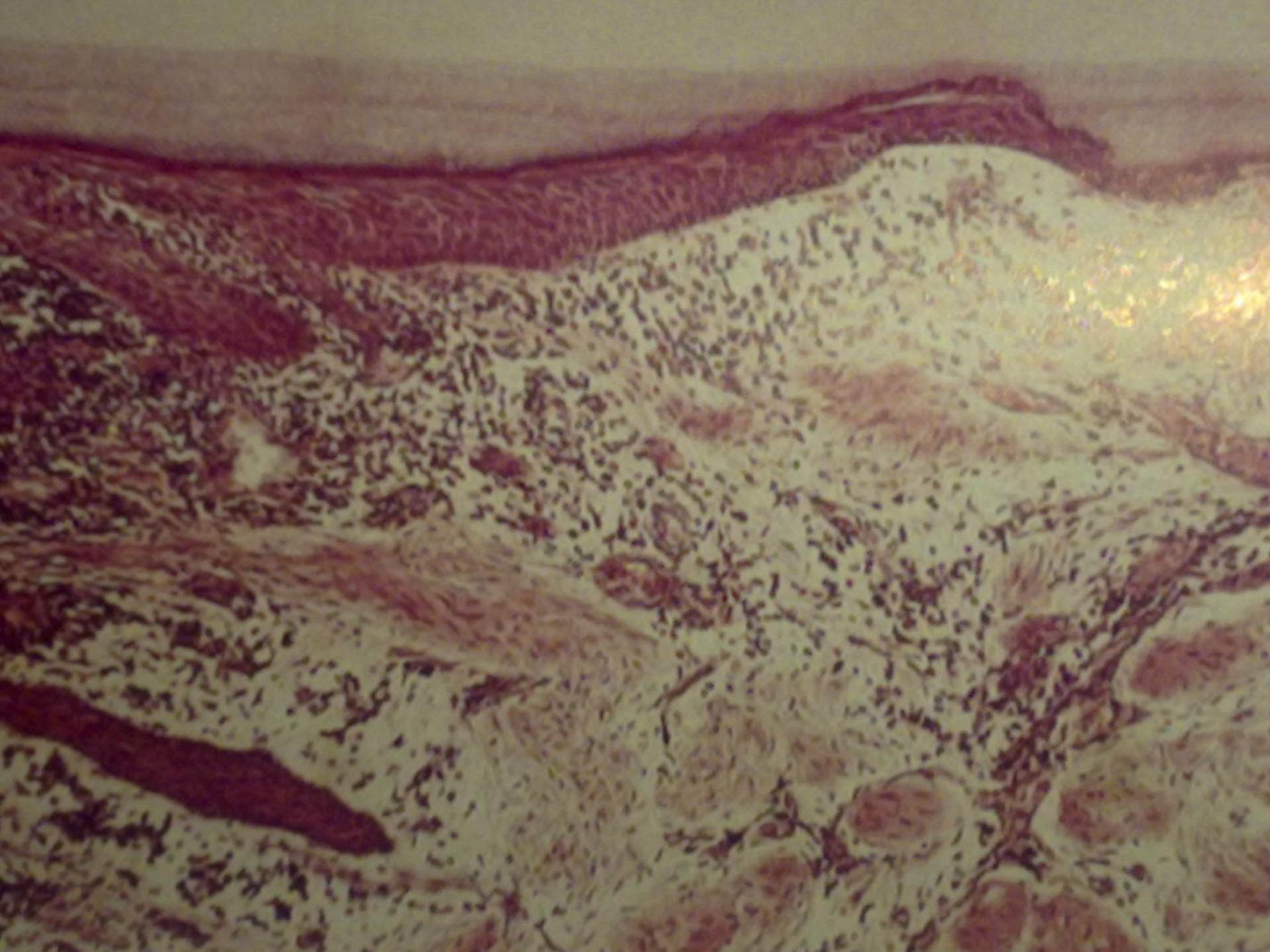


Infrabony pocket  
(vertical or angular bone loss)

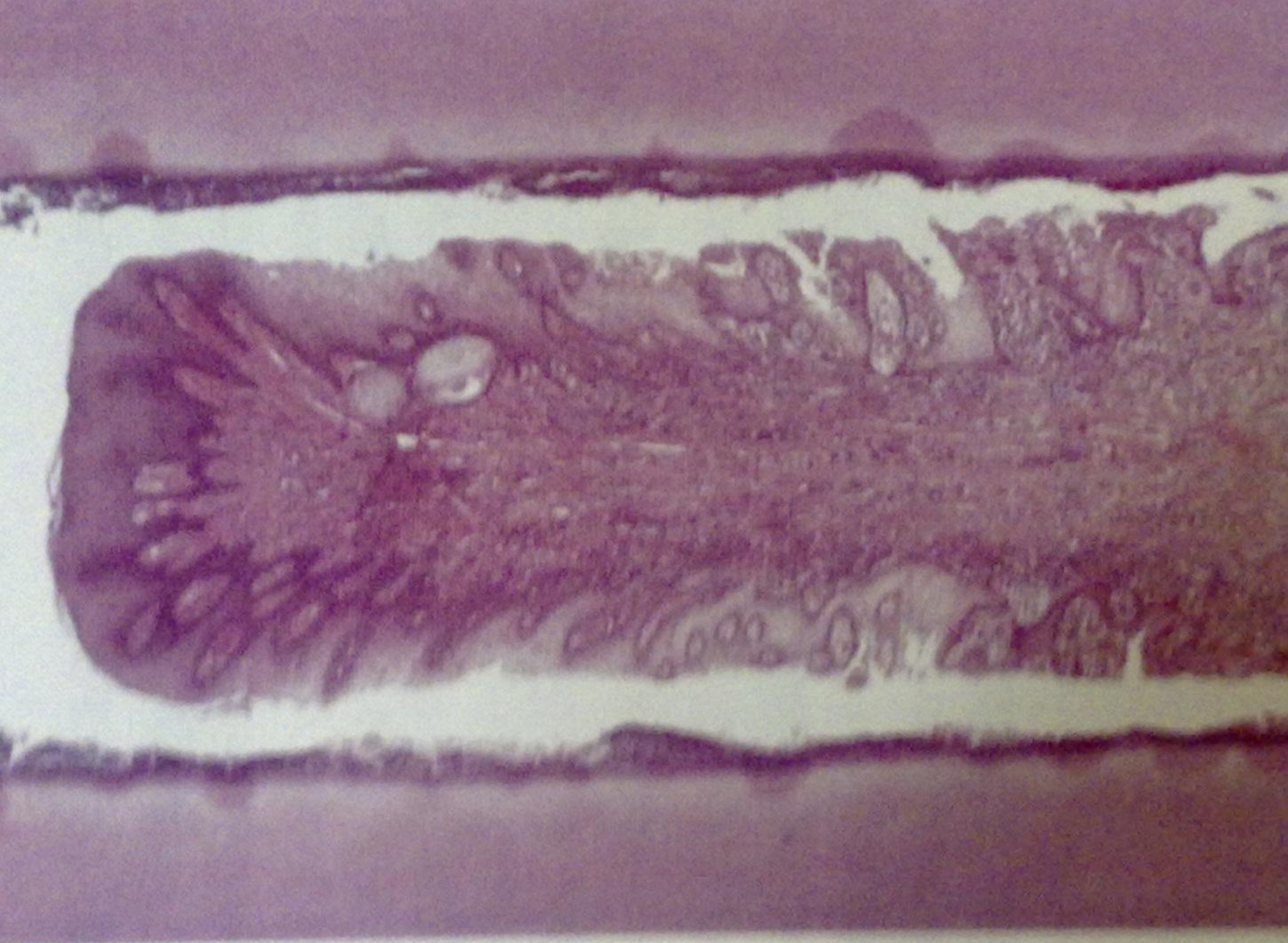

fecker

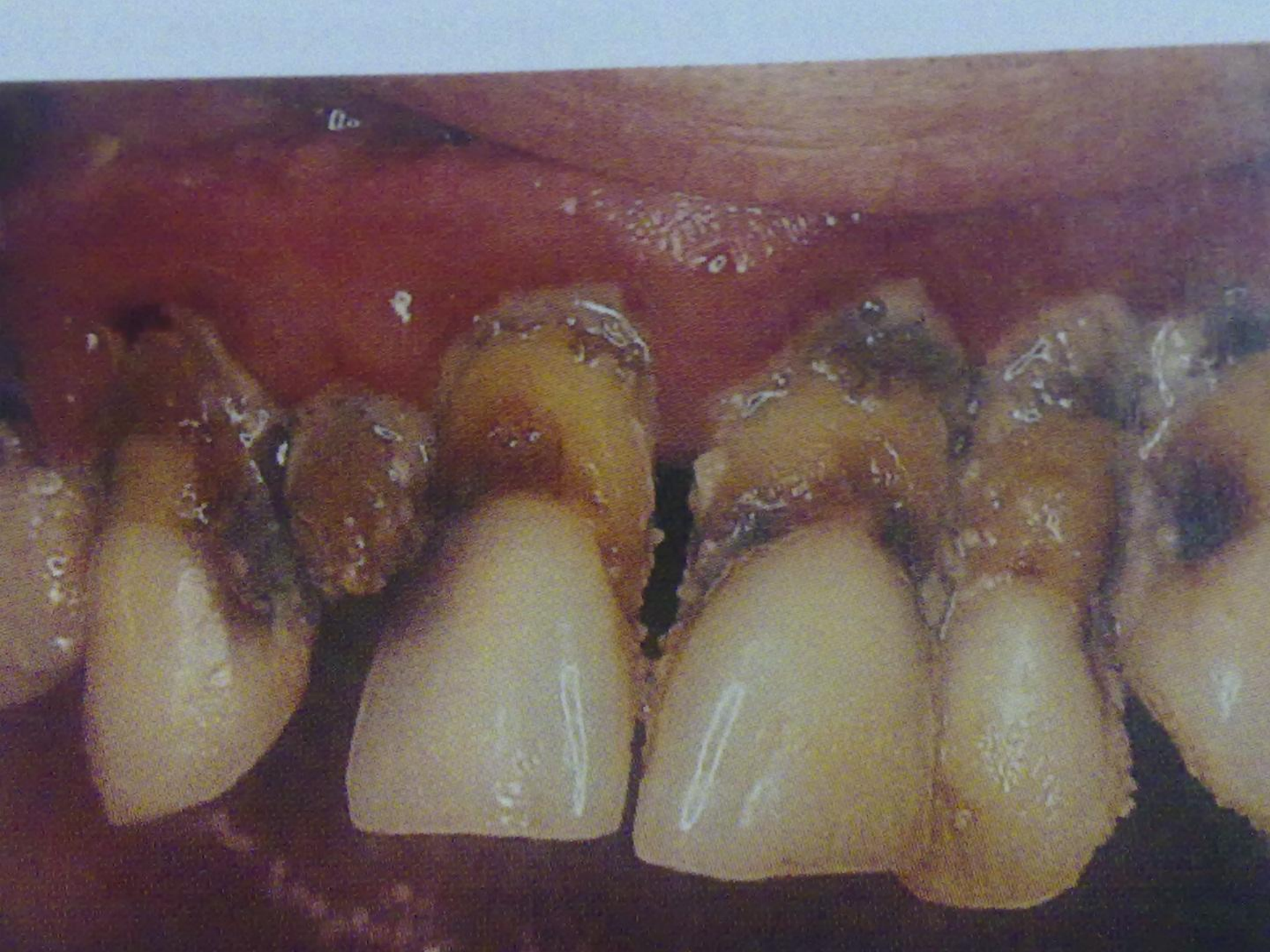



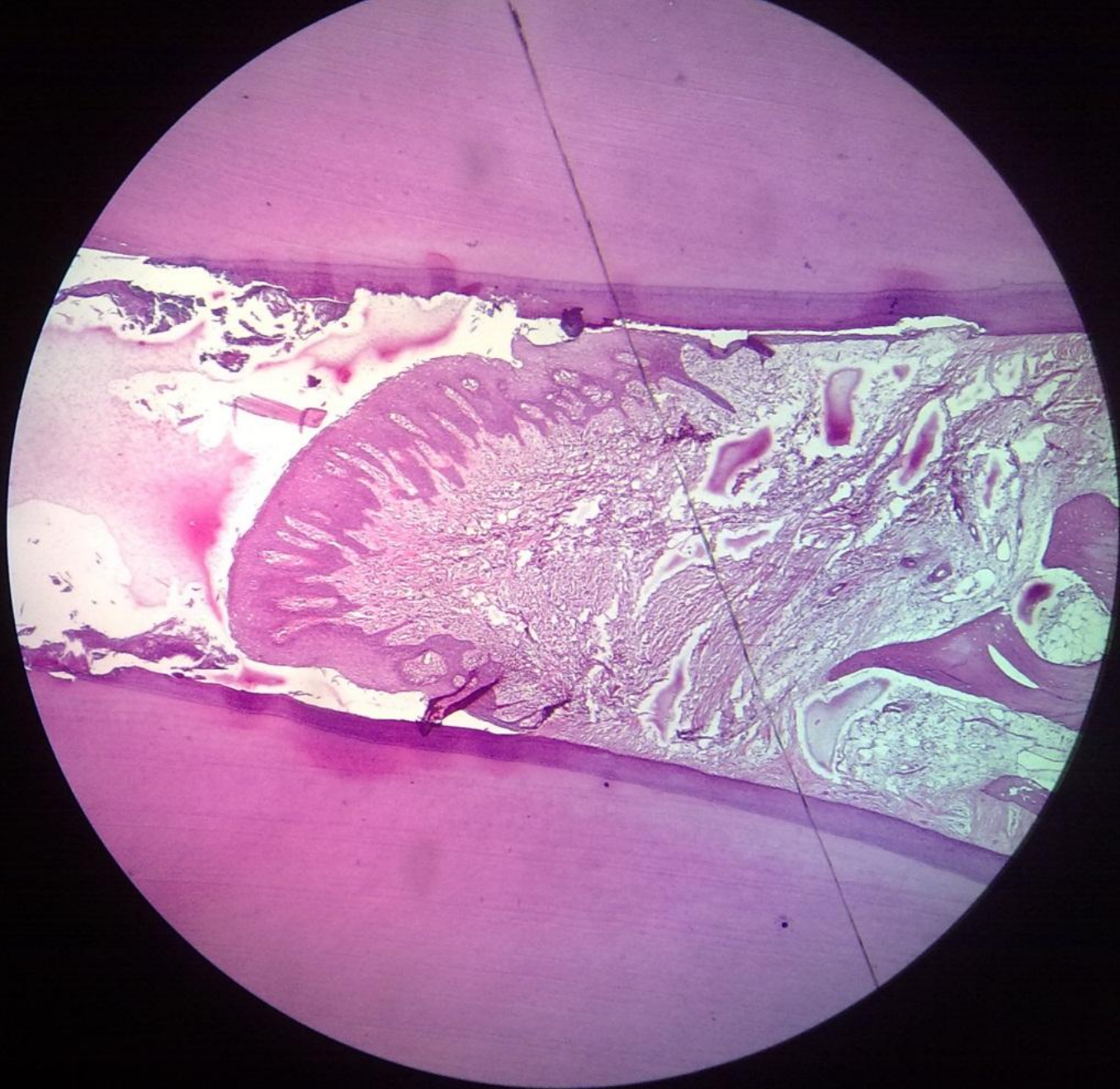




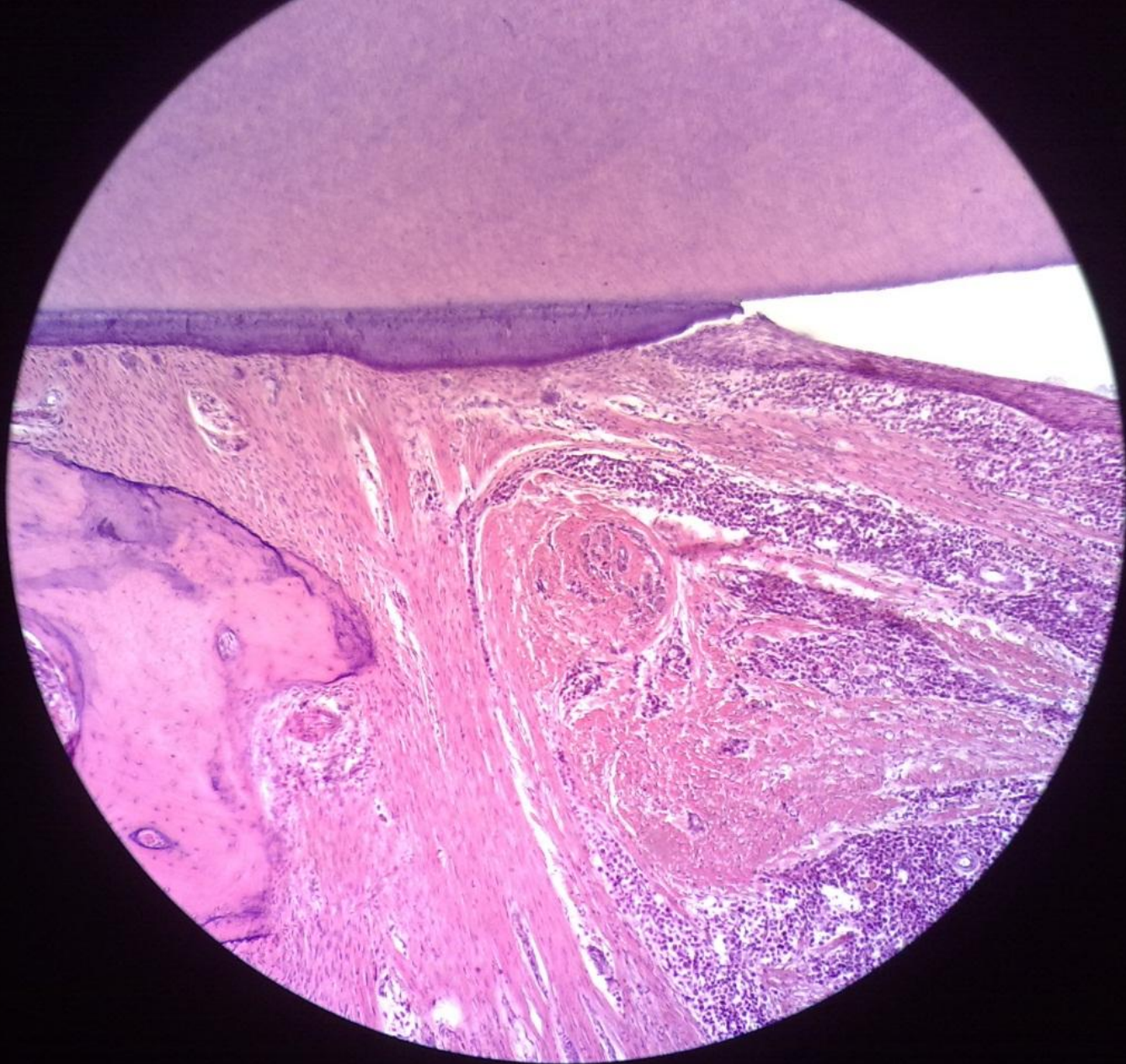



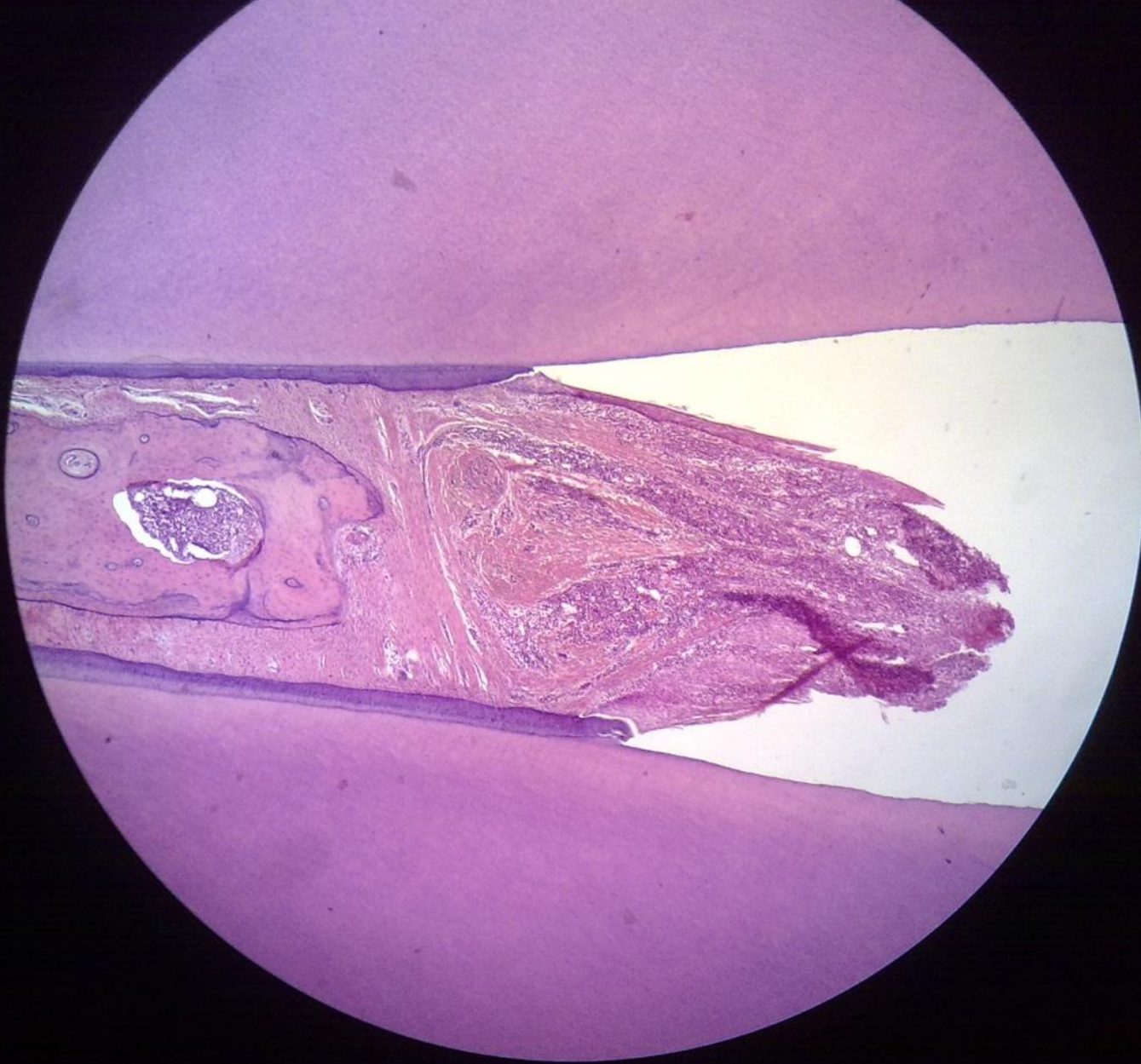












# التهاب الجيب الفكي المزمن

## CHRONIC MAXILLARY SINUSITIS

- غالباً ما يحدث التهاب الجيب الفكي بسبب انتقال الإنتان إليه من الأسنان المجاورة .
- **سريراً :-** ألم طفيف أو غيابه وغالباً ما يكشف بالفحص الشعاعي الروتيني .
- -وجود الم غامض أحياناً وشعور بالزكام ومفرزات أنفية متوسطة مع نفس كريه .
- **شعاعياً :-** ضبابية في الجيب الفكي بسبب امتلاء جوف الجيب بالسوائل وفرط التصنع البشري .



- الصورة النسيجية :

- - غالباً ما يحدث ثخانة في البشرة المبطنة مع تشكل عدد من المرجلات البشروية .
- - تملأ المرجلات جوف الجيب وتتألف من نسيج حبيبي فرط تصنعي مع رشاحة لمفية وأحياناً بلاسمية .









